

BLUEPRINT SOAL



**FAKULTAS KEDOKTERAN HEWAN
UNIVERSITAS AIRLANGGA**

Program Studi :, Fakultas Kedokteran Hewan, Universitas Airlangga
 Semester/TA :/20....-20....
 Mata Kuliah : (contoh: Fisiologi Veteriner Dasar)
 Beban : ... SKS
 Metode Ujian (sesuai : () CBT HEBAT *E-LEARNING*/MCQ (pilihan ganda)
 RPS) () Esai
 Jumlah Soal : ... soal, ... soal remedial

No	Topik Kuliah	<i>Learning Outcome</i> (LO/CPMK)	Nama Dosen (Inisial)	Jumlah Soal		Catatan
				<i>Recall</i>	<i>Reasoning</i>	

Contoh UAS Anatomi Veteriner Dasar



Program Studi : Sarjana Kedokteran Hewan, Fakultas Kedokteran Hewan, Universitas Airlangga
 Semester/TA : Genap/2024-2025
 Mata Kuliah : Anatomi Veteriner Dasar
 Beban : 3 SKS
 Metode Ujian (sesuai : (v) CBT HEBAT *E-LEARNING*/MCQ (pilihan ganda)
 RPS) () Esai
 Jumlah Soal : 50 soal

No	Topik Kuliah	<i>Learning Outcome</i> (LO/CPMK)	Nama Dosen (Inisial)	Jumlah Soal UAS	
				<i>Recall</i>	<i>Reasoning</i>
1	Osteologi Kaki Belakang	Mahasiswa mampu mengidentifikasi tulang pelvis, dan tulang penyusun kaki belakang	YD	10	2
2	Myologi Kaki Belakang	Mahasiswa mampu menjelaskan origo, insersio, fungsi, dan perbedaan spesies otot kaki belakang	YD	12	2
3	Persarafan Kaki Belakang	Mahasiswa mampu menjelaskan inervasi utama kaki belakang dan implikasi klinisnya	YD	7	3
4	Pembuluh Darah Kaki Belakang	Mahasiswa mampu menguraikan distribusi arteri dan vena utama kaki belakang	YD	6	1
5	Sistem Penunjang (<i>Lymph node, Perineum, dll</i>)	Mahasiswa mampu mengidentifikasi sistem penunjang anatomi kaki belakang pada hewan domestik	YD	6	1
Total Soal				41	9

Total Soal : 50 UAS
 Proporsi *Recall vs Reasoning* : 82% : 9 %

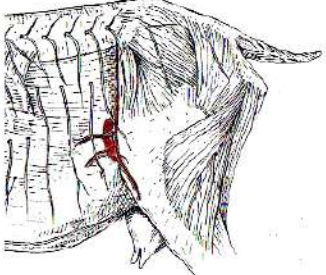
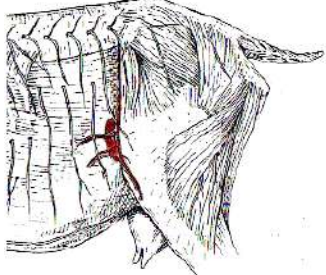
Contoh Soal:

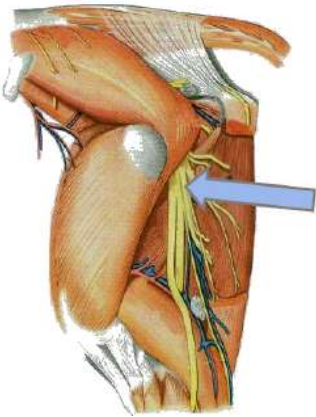
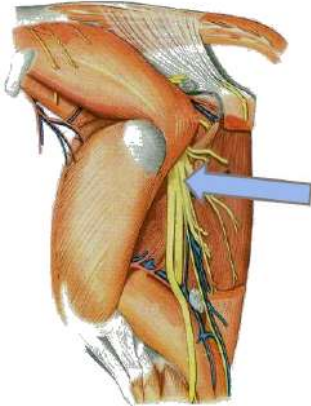
DRAFT UAS KABEL 2025

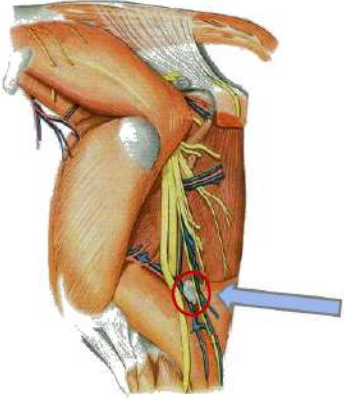
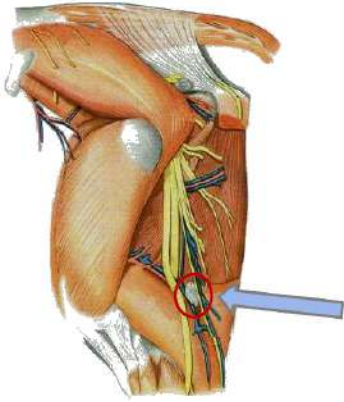
1.	<p>Cranial symphysis pelvis ada jaringan ikat fibrocartilagenous dengan arah transfersal dan menghubungkan ...</p> <p>A. Os coxae sinister et dexter B. Os pubis sinister et dexter C. Pecten ossis pubis sinister et dexter D. Linea iliopubicum E. Corpus ossis pubis sinister et dexter</p>	<p>There is fibrocartilaginous connective tissue with a transverse direction at the cranial side of the symphysis pubicum, and connects the ...</p> <p>A. Os coxae sinister et dexter B. Os pubis sinister et dexter C. Pecten ossis pubis sinister et dexter D. Linea iliopubicum E. Corpus ossis pubis sinister et dexter</p>	C
2.	<p>Struktur anatomis berikut di bawah ini tidak ditemukan pada hewan betina adalah ...</p> <p>A. Tuberculum pubicum dorsale B. Tuberculum pubicum ventrale C. Sulcus obturatoria D. Tabula E. Crista ischiadica</p>	<p>The following anatomical structures below is not found in female animals...</p> <p>A. Tuberculum pubicum dorsale B. Tuberculum pubicum ventrale C. Sulcus obturatoria D. Tabula E. Crista ischiadica</p>	A
3.	<p>Prediksi jenis kelamin hewan dapat ditetapkan berdasarkan struktur anatomi ...</p> <p>A. Spina ischiadica B. Archus ischiadica C. Tuber ischiadica D. Ligamentum ischiadicum arcuatum E. Ramus ossis ischiadica</p>	<p>Animal sex prediction can be determined based on the anatomical structure of the ...</p> <p>A. Spina ischiadica B. Archus ischiadica C. Tuber ischiadica D. Ligamentum ischiadicum arcuatum E. Ramus ossis ischiadica</p>	B
4.	<p>Perhatikan foto di bawah !</p>  <p>Foto tersebut bukan tulang femur kuda karena crista intertrochanterica ada di antara trochanter major dan trochanter minor. Pernyataan tersebut benar atau salah ?</p> <p>A. Benar B. Salah</p>	<p>Please see the picture below!</p>  <p>The picture is not the horse's femur bone because the intertrochanteric crest located between the greater trochanter to the lesser trochanter. Is the statement true or false?</p> <p>A. True B. False</p>	

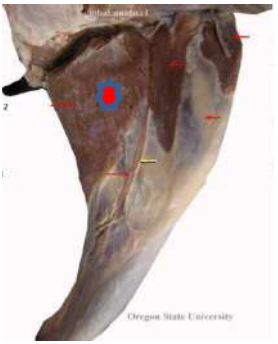
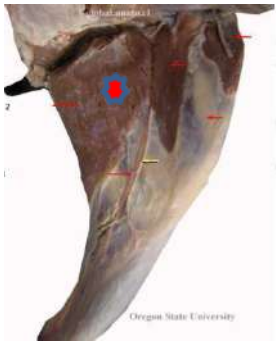
5.	Otot yang melekat pada trochanter minor adalah M. ... A. Gluteus medius B. Gluteus profundus C. Gluteus superficialis D. Tensor fasciae latae E. Iliopsoas	the lesser trochanter (trochanter minor) provides attachment to the ... muscle. A. Gluteus medius B. Gluteus profundus C. Gluteus superficialis D. Tensor fasciae latae E. Iliopsoas	E
6.	Caput ossis femoris ditandai oleh suatu takikan, dinamakan ... A. Acetabulum B. Fovea capitis C. Crista intertrochanterica D. Incissura trochanterica E. Trochanter tertius	The femoral head is interrupted by a notch, named ... A. Acetabulum B. Fovea capitis C. Crista intertrochanterica D. Incissura trochanterica E. Trochanter tertius	B

7.	Facies articularis di craniodistal femur membentuk persendiaan dengan os ... A. Coxae B. Tibia C. Fibula D. Patella E. Fabella	Articulated surface on the craniodistal of the femur is smooth fir articulated with the ... bone. A. Coxae B. Tibia C. Fibula D. Patella E. Fabella	D
8.	Margo infraglenoidalis ada di tepi dari condylus lateralis os tibia dan merupakan tempat perlekatan os fibula. Pernyataan tersebut benar atau salah ? A. Benar B. Salah	Margo infraglenoidalis is located on the edge of the lateral condyle of the tibia and serves as the attachment site for the fibula. Is the statement true or false? A. True B. False	A
9.	Sisi caudal extremitas proximal os tibia ditandai oleh lekukan yang dalam disebut ... A. Sulcus tuberositas tibia B. Sulcus extensoria C. Fossa intercondyloidea D. Eminentia intercondyloidea E. Incissura poplitea	The caudal aspect of the proximal extremity of the tibia is marked by a deep notch called the ... A. Sulcus tuberositas tibia B. Sulcus extensoria C. Fossa intercondyloidea D. Eminentia intercondyloidea E. Incissura poplitea	E
10.	Jaringan ikat di sisi lateral cavum pelvis kuda adalah ligamentum sacroischiadica, melebar dan membentuk foramen ischiadica major di	The connective tissue located on the lateral wall of the pelvic cavity in the horse is the sacroischiadic ligament, which expands to form the greater ischiadic foramen at the craniolateral	B

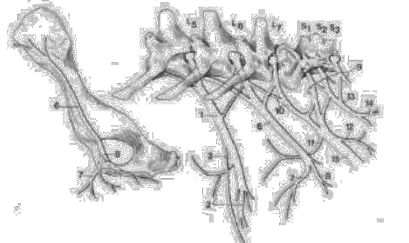
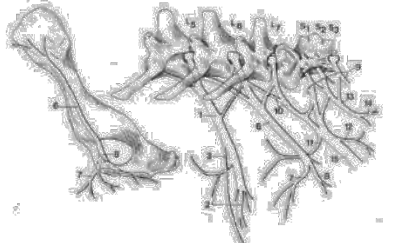
	<p>craniolateral. Struktur ini merupakan tempat keluarnya N. femoralis. Pernyataan tersebut benar atau salah?</p> <p>A. Benar B. Salah</p>	<p>aspect. This structure serves as the exit site for the femoral nerve. Is this statement true or false?</p> <p>A. True B. False</p>	
11.	<p>Hunter's bump pada kuda ditandai dengan tinggi tuber sacrum sinister et dexter yang asimetris. Hal ini terjadi karena ada luxatio ...</p> <p>A. Articulatio sacrococcygea B. Articulatio lumbosacrum C. Articulatio sacroiliaca D. Articulatio coxae E. Articulatio genu</p>	<p>Hunter's bump in horses is marked by an asymmetry in the height of the left and right sacral tuberosities (tuber sacrale sinister and dexter), which results from a luxation of the ...</p> <p>A. Articulatio sacrococcygea B. Articulatio lumbosacrum C. Articulatio sacroiliaca D. Articulatio coxae E. Articulatio genu</p>	C
12.	<p>Otot berbentuk segitiga di craniolateral articulatio coxofemoral kambing adalah ...</p> <p>A. M. Sartorius B. M. Quadriceps femoris C. M. Quadratus femoris D. M. Tensor fascia lata E. M. Biceps femoris</p>	<p>The triangular-shaped muscle located craniolateral to the hip joint (articulatio coxofemoralis) in the goat is the ...</p> <p>A. M. Sartorius B. M. Quadriceps femoris C. M. Quadratus femoris D. M. Tensor fascia lata E. M. Biceps femoris</p>	D
13.	<p>M.Gluteobiceps tidak ditemukan pada anjing karena m. gluteus superfisialis dan biceps femoris tidak fusi. Pernyataan ini benar atau salah?</p> <p>A. Benar B. Salah</p>	<p>The gluteobiceps muscle is absent in dogs because the gluteus superficialis and biceps femoris muscles do not fuse. Is this statement true or false?</p> <p>A. True B. False</p>	A
14.	<p>Perhatikan skema di bawah!</p>  <p>Pembuluh darah yang terlihat pada skema dicabangkan oleh ...</p> <p>A. A. Iliaca externa B. A. Iliaca interna C. A. Femoralis profunda D. A. Femoralis</p>	<p>Refer to the diagram below!</p>  <p>The blood vessel depicted originates from...</p> <p>A. A. Iliaca externa B. A. Iliaca interna C. A. Femoralis profunda D. A. Femoralis E. A. Tibialis cranialis</p>	A

	E. A. Tibialis cranialis		
15.	Otot yang melekat pada facies lateralis, cranialis dan medialis os femur adalah ... A. M. Quadratus femoris B. M. Quadriceps femoris C. M. Vastus lateralis D. M. Rectus femoris E. M. Adductor	The muscles that attach to the lateral, cranial, and medial aspects of the femur are... A. M. Quadratus femoris B. M. Quadriceps femoris C. M. Vastus lateralis D. M. Rectus femoris E. M. Adductor	B
16.	Bagian dari M. quadriceps femoris yang tidak berorigo pada trochanter major adalah ... A. M. Vastus lateralis B. M. Vastus medialis C. M. Rectus femoris D. M. Vastus intermedius E. M. Vastus lateralis dan M. rectus femoris	Which part of the quadriceps femoris muscle does not originate from the greater trochanter? A. M. Vastus lateralis B. M. Vastus medialis C. M. Rectus femoris D. M. Vastus intermedius E. M. Vastus lateralis and M. rectus femoris	C
17.	Perhatikan skema di bawah ini !  Pembuluh saraf yang ditunjuk adalah pembuluh saraf utama yang menginervasi sisi lateral kaki belakang. Saraf yang dimaksud adalah ... A. N. Femoralis B. N. Ischiadicus C. N. Peroneus communis D. N. Tibialis E. N. Saphenous	Refer to the diagram below!  The nerve indicated is the main nerve that innervates the lateral side of the hind limb. The nerve in question is... A. N. Femoralis B. N. Ischiadicus C. N. Peroneus communis D. N. Tibialis E. N. Saphenous	B
18.	Ventral N. lumbal V dan VI mencabangkan saraf yang berperan menginnervasi dan ditemukan di sisi medial kaki belakang. Saraf yang dimaksud adalah ...	The ventral branches of lumbar nerves V and VI give rise to a nerve that innervates and is found on the medial side of the hind limb. The nerve in question is... A. N. Femoralis B. N. Ischiadicus	A

	<p>A. N. Femoralis B. N. Ischiadicus C. N. Peroneus communis D. N. Tibialis E. N. Saphenous</p>	<p>C. N. Peroneus communis D. N. Tibialis E. N. Saphenous</p>	
19.	<p>Diantara caput lateral et medial M. gastrocnemius, ditemukan cabang dari N. ischiadicus. Pembuluh saraf yang dimaksud adalah ...</p> <p>A. N. Femoralis B. N. Peroneus communis C. N. Peroneus superfisialis D. N. Peroneus profundus E. N. Tibialis</p>	<p>Between the lateral and medial heads of the gastrocnemius muscle, a branch of the sciatic nerve is found. The nerve in question is...</p> <p>A. N. Femoralis B. N. Peroneus communis C. N. Peroneus superfisialis D. N. Peroneus profundus E. N. Tibialis</p>	E
20.	<p>Perhatikan skema di bawah ini !</p>  <p>Kelenjar getah bening yang ditunjuk adalah ...</p> <p>A. Lgl. Ischiadica B. Lgl. Prefemoralis C. Lgl. Subiliaca D. Lgl. Poplitea E. Lgl. Iliaca lateralis</p>	<p>Refer to the diagram below!</p>  <p>The lymph node indicated is...</p> <p>A. Lgl. Ischiadica B. Lgl. Prefemoralis C. Lgl. Subiliaca D. Lgl. Poplitea E. Lgl. Iliaca lateralis</p>	D
21.	<p>A./V. femoralis caudalis pada sisi lateral dapat ditemukan di ...</p> <p>A. Proximal caput lateral M. gastrocnemius B. Caudal M. gluteus medius C. Cranial M. tensor fascia lata D. Lateral M. gracillis E. Plantar M. quadratus femuris</p>	<p>The caudal femoral artery/vein on the lateral side can be found at...</p> <p>A. Proximal aspect of the lateral head of the gastrocnemius muscle B. Caudal aspect of the gluteus medius muscle C. Cranial aspect of the gracillis muscle D. Lateral aspect of the tensor fascia lata E. Plantar aspect of the quadratus femuris</p>	A
22.	<p>Diantara m. rectus femoris dan vastus lateralis ada</p>	<p>Between the rectus femoris and the vastus lateralis muscle, there is a blood</p>	C

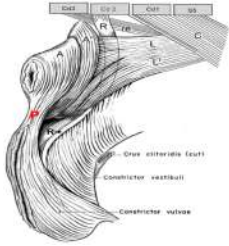
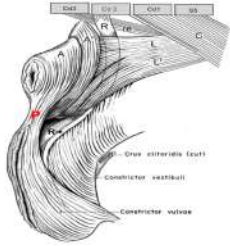
	<p>pembuluh darah. Cabang terminal pembuluh darah ini pada domba menjadi A. nutritia. Pembuluh darah yang dimaksud adalah ...</p> <p>A. A. Circumflexa iliaca profunda B. A. Femoralis profunda C. A. Circumflexa femoralis lateralis D. A. Circumflexa femoralis medialis E. A. Femoralis cranialis</p>	<p>vessel. The terminal branch of this vessel in sheep becomes the nutritia artery. The blood vessel in question is...</p> <p>A. A. Circumflexa iliaca profunda B. A. Femoralis profunda C. A. Circumflexa femoralis lateralis D. A. Circumflexa femoralis medialis E. A. Femoralis cranialis</p>	
23.	<p>Otot-otot yang ada di sisi medial kaki belakang terutama berperan sebagai otot ...</p> <p>A. Extensor B. Flexor C. Adductor D. Abductor E. Rotasi</p>	<p>The muscles located on the medial side of the hind limb primarily function as...</p> <p>A. Extensors B. Flexors C. Adductors D. Abductors E. Rotators</p>	C
24.	<p>Perhatika skema di bawah !</p>  <p>Otot yang ditunjuk [*] adalah ...</p> <p>A. M. Sartorius B. M. Gracillis C. M. Pectineus D. M. Adductor E. M. Tensor fascia lata</p>	<p>Refer to the diagram below!</p>  <p>The muscle indicated by [*] is...</p> <p>A. M. Sartorius B. M. Gracillis C. M. Pectineus D. M. Adductor E. M. Tensor fascia lata</p>	B
25.	<p>M.Sartorius pada hewan bersifat spesies spesifik. Pada anjing m. sartorius terbagi menjadi pars cranialis dan caudalis, sedangkan pada kuda dan sapi merupakan otot tunggal dengan bagian proksimalnya yang terbelah.</p>	<p>The sartorius muscle in animals is species-specific. In dogs, the sartorius is divided into a cranial and a caudal part, whereas in horses and cattle it is a single muscle with a proximally split portion. Is this statement true or false?</p> <p>A. True B. False</p>	A

	Apakah pernyataan tersebut benar atau salah? A. Benar B. Salah		
26.	Pembuluh saraf yang menginervasi m. iliopsoas adalah ... A. N. Genitofemoralis B. N. Ischiadicus C. N. Femoralis D. N. Saphenous E. N. Obturatorius	The nerve that innervates the iliopsoas muscle is... A. N. Genitofemoralis B. N. Ischiadicus C. N. Femoralis D. N. Saphenous E. N. Obturatorius	C
27.	Pada panggul anjing, ada otot-otot kecil yang berperan merotasi persendian panggul, berorigo pada os ischium dan pubis, berinsertio pada crista intertrochanterica dan fossa trochanterica. Otot-otot yang dimaksud adalah ... A. M. Quadriceps femoris B. M. Quadratus femoris C. M. Obturator externus D. M. Obturator internus E. M. Gemellus	In the pelvis of the dog, there are small muscles that function to rotate the hip joint, originating from the ischium and pubis, and inserting on the intertrochanteric crest and trochanteric fossa. The muscles in question are... A. M. Quadriceps femoris B. M. Quadratus femoris C. M. Obturator externus D. M. Obturator internus E. M. Gemellus	B, C, D, E @ 20 point A -30 point
28.	Deteksi dan pemeriksaan pulsus pada anjing dapat dilakukan pada pangkal paha karena ada A. femoralis yang masuk ke canalis inguinalis dan letaknya di superficial. Pernyataan tersebut benar atau salah? A. Benar B. Salah	Pulse detection and palpation in dogs can be performed in the inguinal region due to the superficial location of the femoral artery as it enters the inguinal canal. Is this statement true or false? A. True B. False	B
29.	Struktur anatomi yang ditemukan pada canalis femoralis kuda tetapi tidak ditemukan pada hewan lain adalah ... A. A. Femoralis B. V. Femoralis C. Lgl. Iguinalis profudus D. N. Saphenous E. N. Femoralis	The anatomical structure found in the femoral canal of the horse but not in other animals is... A. A. Femoralis B. V. Femoralis C. Lgl. Iguinalis profudus D. N. Saphenous E. N. Femoralis	C
30.	Perhatikan struktur saraf no 6 di bawah ini!	Observe nerve structure number 6 below!	C

	 <p>Pembuluh saraf tersebut berasal dari ramus ventral N. lumbalis V, VI dan VII, berjalan ke distal dan menginervasi m. adductor melalui ...</p> <p>A. Foramen ischiadica major B. Foramen ischiadica minor C. Foramen obturatorium D. Canalis inguinalis E. Canalis femoralis</p>	 <p>The nerve originates from the ventral branches of lumbar nerves V, VI, and VII, runs distally, and innervates the adductor muscle through...</p> <p>A. Foramen ischiadica major B. Foramen ischiadica minor C. Foramen obturatorium D. Canalis inguinalis E. Canalis femoralis</p>	
31.	<p>Pembuluh saraf yang ada di profunda m. iliopsoas, keluar dari cavum pelvis melalui foramen obturator dan menginervasi m. adductor adalah N. ...</p> <p>A. Femoralis B. Ischiadicus C. Genitofemoralis D. Obturatorius E. Gluteus cranialis et caudalis</p>	<p>The nerve located deep within the iliopsoas muscle, which exits the pelvic cavity through the obturator foramen and innervates the adductor muscle, is the N. ...</p> <p>A. Femoralis B. Ischiadicus C. Genitofemoralis D. Obturatorius E. Gluteus cranialis et caudalis</p>	D
32.	<p>N.Femoralis setelah masuk ke dalam canalis femoralis menjadi N. ...</p> <p>A. Saphenous B. Tibialis C. Peroneus superfisialis D. Peroneus profundus E. Obturatorius</p>	<p>The femoral nerve, after entering the femoral canal, becomes the N. ...</p> <p>A. Saphenous B. Tibialis C. Peroneus superfisialis D. Peroneus profundus E. Obturatorius</p>	A
33.	<p>Pada regio poplitea, A. femoralis menjadi A. ...</p> <p>A. Poplitea B. Tibialis C. Genucularis descendens D. Saphena E. Femoralis caudalis</p>	<p>In the popliteal region, the femoral artery becomes the ... artery</p> <p>A. Poplitea B. Tibialis C. Genucularis descendens D. Saphena E. Femoralis caudalis</p>	A
34.	<p>Pada bagian origo m. gastrocnemius dilalui oleh A./V. poplitea dan N. tibialis. Diantara caput lateral et medial m. gastrocnemius ada m. flexor digitorum profundus. Pernyataan tersebut benar atau salah?</p> <p>A. Benar B. Salah</p>	<p>At the origin of the gastrocnemius muscle, the popliteal artery/vein and the tibial nerve pass through. Between the lateral and medial heads of the gastrocnemius muscle lies the flexor digitorum profundus muscle. Is this statement true or false?</p> <p>A. True B. False</p>	B

35.	<p>Struktur anatomi yang terletak paling plantar dari manica flexoria adalah ...</p> <p>A. Tendo M. Flexor digitorum superfisialis B. Tendon M. Flexor digitorum profundus C. M. Interosseus D. A. Tibialis cranialis E. A. saphena</p>	<p>The anatomical structure located most plantar to the manica flexoria is...</p> <p>A. Tendo M. Flexor digitorum superfisialis B. Tendon M. Flexor digitorum profundus C. M. Interosseus D. A. Tibialis cranialis E. A. saphena</p>	A
36.	<p>Otot tipis, ribbon – like, ada di sisi cranial flexor digiti I longus adalah M. ...</p> <p>A. Soleus B. Popliteus C. Tibialis cranialis D. Flexor digitorum superfisialis E. Flexor digitorum profundus</p>	<p>The thin, ribbon-like muscle located on the cranial side of the flexor digiti I longus is the M. ...</p> <p>A. Soleus B. Popliteus C. Tibialis cranialis D. Flexor digitorum superfisialis E. Flexor digitorum profundus</p>	A
37.	<p>Dinding lateral cavum pelvis dibentuk oleh tulang ...</p> <p>A. Pubis B. Ischium C. Ilium D. Sacrum E. coccygea</p>	<p>The lateral wall of the pelvic cavity is formed by the ... bone.</p> <p>A. Pubis B. Ischium C. Ilium D. Sacrum E. coccygea</p>	
38.	<p>Bentuk pelvis inlet betina membulat karena ukuran konjugata anatomica dan transversarium cenderung sama. Pernyataan tersebut benar atau salah?</p> <p>A. Benar B. Salah</p>	<p>The shape of the female pelvic inlet is rounded because the sizes of the konjugata anatomica and diameter transversarium tend to be similar. Is this statement true or false?</p> <p>A. True B. False</p>	A
39.	<p>Diafragma pelvis ditopang oleh otot-otot ...</p> <p>A. M. Levator ani B. M. Coccygeus C. M. Gamellus D. M. Obturator externus E. M. Obturator internus</p>	<p>The pelvic diaphragm is supported by the muscles of the...</p> <p>A. M. Levator ani B. M. Coccygeus C. M. Gamellus D. M. Obturator externus E. M. Obturator internus</p>	A, B @ 50 point, CDE @ -10 point
40.	<p>Diaphragma pelvis pada mammalia quadrupedal merupakan penutup vertikal, pada sisi pelvis outlet rongga pelvis. Pernyataan ini benar atau salah?</p> <p>A. Benar B. Salah</p>	<p>In quadrupedal mammals, the pelvic diaphragm is a vertical closure at the pelvic outlet of the pelvic cavity. Is this statement true or false?</p>	A

41.	Paralisa kaki belakang bisa terjadi karena distokia. Pembuluh saraf yang terdampak adalah ... A. N. femoralis B. N. Ischiadicus C. N. Tibialis D. N. Peroneus communis E. N. Saphenous	Paralysis of the hind limbs can occur due to dystocia. The affected neurovascular structures are... A. N. femoralis B. N. Ischiadicus C. N. Tibialis D. N. Peroneus communis E. N. Saphenous	A&B @ 50 poin t CDE @ -10 poin t
42.	Anjing lebih mudah mengalami prolapsus perianal karena struktur anatomi dari ... A. Ligamentum sacrotuberosum B. Incissura ischiadica major e minor C. Os coxae sinister et dexter D. Symphysis pelvis E. Archus ischiadicus	Dogs are more prone to perianal prolapse due to the anatomical structure of the... A. Ligamentum sacrotuberosum B. Incissura ischiadica major e minor C. Os coxae sinister et dexter D. Symphysis pelvis E. Archus ischiadicus	A
43.	Sisi caudolateral dinding abdomen ada ... A. Perineum B. Canalis femoralis C. Canalis inguinalis D. Triangular femoralis E. Triangular perineal	On the caudolateral side of the abdominal wall, there is... A. Perineum B. Canalis femoralis C. Canalis inguinalis D. Triangular femoralis E. Triangular perineal	C
44.	Funiculus spermaticus turun ke scrotum melalui canalis inguinalis. Pernyataan tersebut benar atau salah? A. Benar B. Salah	The spermatic cord descends into the scrotum through the inguinal canal. Is this statement true or false?	A
45.	Pembuluh saraf yang ada di dalam canalis inguinalis hewan betina adalah ... A. N. Ischiadicus B. N. Femoralis C. N. Pudendalis D. N. Obturatorius E. N. Genitofemoralis	The neurovascular structures located within the inguinal canal of female animals are... A. N. Ischiadicus B. N. Femoralis C. N. Pudendalis D. N. Obturatorius E. N. Genitofemoralis	E
46.	Struktur 'jangkar' untuk mencegah pergeseran [displacement] akibat dorongan saat proses urinasi, defekasi maupun partus adalah fungsi dari ... A. Perineum B. Peritoneum C. Canalis inguinalis D. Ligamentum inguinalis	The 'anchoring' structure that prevents displacement due to pressure during urination, defecation, or parturition is the function of the... A. Perineum B. Peritoneum C. Canalis inguinalis D. Ligamentum inguinalis E. Annulus inguinal superfisial et	A

	E. Annulus inguinal superficialis et profundus	profundus	
47.	M.Sphincter ani externus terdiri dari pars cranialis et caudalis yang terletak di caudal dari m. levator ani. Otot ini termasuk otot rangka yang bersifat involuntri. Pernyataan ini benar atau salah? A. Benar B. Salah	The M. sphincter ani externus consists of a cranial and a caudal part, located caudal to the M. levator ani. This muscle is a skeletal muscle that functions involuntarily. Is this statement true or false?	B
48	Perhatikan skema di bawah ini!  'P' adalah jaringan fibromuscular yang ada di antara anus dan vulva pada hewan betina. Salah satu otot yang melekat pada bagian ini adalah m. sphincter ani externus yang merupakan otot rangka. Apakah pernyataan ini benar atau salah? A. Benar B. Salah	Please refer to this picture below!  P' is the fibromuscular tissue located between the anus and the vulva in female animals. One of the muscles attached to this structure is the M. sphincter ani externus, which is a skeletal muscle. Is this statement true or false? A. True B. False	A
49	Os penis [baculum] dijumpai pada hewan ... A. Kuda B. Sapi C. domba D. Babi E. anjing	Os penis [baculum] can be found in what animal ... A. Horse B. Cattle C. Sheep D. Pig E. Dog	E
50	Hewan di bawah ini yang bersifat politocous adalah ... A. Kuda B. Primata C. Sapi D. Babi E. Kerbau	These animal below that categorise as a politocous is ... A. Horse B. Primate C. Cattle D. Pig E. Buffalo	D

Contoh **Blueprint UTS Ilmu Pakan dan Nutrisi Hewan**

Program Studi : Sarjana Kedokteran Hewan, Fakultas Kedokteran Hewan, Universitas Airlangga
 Semester/TA : Ganjil/2024-2025
 Mata Kuliah : Ilmu Pakan dan Nutrisi Hewan
 Kode MK : NUV-101
 Beban : 2 SKS
 PJMK : Prof. Dr. Widya Paramita Lokapirnasari, drh., MP
 Durasi Ujian : 50 menit/ujian
 Metode Ujian (sesuai : (v) CBT HEBAT *E-LEARNING*/MCQ (pilihan ganda)
 RPS) () Esai
 Jumlah Soal : 50 soal, 50 soal remedial

Tabel Blueprint Soal UTS

No	Topik Kuliah (RPP)	<i>Learning Outcome</i> (LO/CPMK)	Nama Dosen (Inisial)	Jumlah Soal UAS	
				<i>Recall</i>	<i>Reasoning</i>
1	Pengertian Pakan, Nutrisi & Klasifikasi Bahan Pakan	Mhs mampu menjelaskan pengertian pakan, ransum, klasifikasi bahan pakan, nilai nutrisi	WPL	5	1
2	Hijauan, limbah, hasil samping pertanian & industri	Mhs mampu mengidentifikasi jenis hijauan, hasil samping, dan nilai gizinya	WPL/ML	5	1
3	Bahan pakan asal hewan, non konvensional, zat anti nutrisi	Mhs mampu menjelaskan contoh bahan pakan asal hewan dan non konvensional serta antinutrisi	MA	5	2
4	Metabolisme Nutrisi Unggas (Karbohidrat, Lemak, Protein)	Mhs mampu menjelaskan metabolisme zat pakan unggas	WPL/ZNAR	5	2
5	Metabolisme Nutrisi Unggas (Vitamin & Mineral)	Mhs mampu menguraikan fungsi vitamin & mineral bagi unggas	ZNAR	4	2

6	Penyusunan Ransum Unggas	Mhs mampu menyusun formula ransum unggas dengan metode sederhana	WPL/ML	3	3
7	Sistem Pencernaan & Efisiensi Pakan	Mhs mampu menjelaskan organ pencernaan, FCR, efisiensi konversi pakan	WPL	4	2
8	Pakan Anjing & Kucing	Mhs mampu menjelaskan kebutuhan nutrisi dasar anjing & kucing	MA	4	2
Total Soal				35	15

Total Soal : 50 UAS/ 50 Remedial

Proporsi *Recall vs Reasoning* : ± 70% : 30%

Catatan : Distribusi soal mengikuti CPL/CPMK & bobot nilai sesuai *Blueprint* Penilaian (min. 50% berbasis partisipatif + proyek, \geq 50% kognitif).

Sampel Draft UTS Ilmu Pakan dan Nutrisi Hewan

Anti-nutrisi yang terdapat pada *Crotalaria* sp

- A) HCN
- B) Phyrolizidine
- C) Mimosin
- D) Lignin

ANSWER: B

Antinutrisi yang terdapat pada *Gliricidia maculata*

- A) Coumarin
- B) Mimosin
- C) Theobromin
- D) HCN

ANSWER: A

Anti-nutrisi yang terdapat pada kulit buah dan kulit biji coklat

- A) Phyrolizidine
- B) Coumarin
- C) Theobromin
- D) Avidin

ANSWER: C

Antinutrisi yang terdapat pada Lamtoro

- A) Phyrolizidine
- B) Avidin
- C) Coumarin
- D) Mimosin

ANSWER: D

Apa fungsi utama air dalam metabolisme unggas?

- A) Sebagai sumber energi utama
- B) Membantu proses pencernaan dan transportasi nutrisi
- C) Meningkatkan produksi hormon
- D) Sebagai sumber protein dalam tubuh

ANSWER: B

Asam amino esensial apa yang tidak dapat disintesis oleh kucing dan harus ada dalam pakannya?

- A) Tirosin
- B) Arginin
- C) Taurin
- D) Leusin

ANSWER: C

Bahan organik yang terkandung dalam bahan pakan adalah, kecuali

- A) Protein
- B) Lemak
- C) Abu
- D) serat kasar

ANSWER: C

Bahan pakan asal ketela pohon (cassava) mengandung zat anti-nutrisi

- A) Avidin
- B) Keratin
- C) HCN
- D) Coumarin

ANSWER: C

Bahan pakan dengan kandungan protein kasar $< 18\%$ dan serat kasar $< 18\%$ diklasifikasikan sebagai bahan pakan sumber

- A) Energi
- B) Serat
- C) Protein
- D) Mineral

ANSWER: A

Bahan pakan dengan kandungan protein kasar $> 18\%$ diklasifikasikan sebagai bahan pakan sumber

- A) Energi
- B) Serat
- C) Protein
- D) Vitamin

ANSWER: C

Bahan pakan non konvensional adalah

- A) Mengandung nutrisi yang masih memadai untuk diolah menjadi pakan
- B) Bahan pakan ini biasanya berasal dari ikutan industri pertanian
- C) Bahan pakan ini biasanya berasal dari ikutan limbah peternakan/ perikanan
- D) Semuanya benar

ANSWER: D

Bahan pakan sumber energi dikategorikan dalam kelas pakan nomor

- A) Kelas 1
- B) Kelas 2
- C) Kelas 3
- D) Kelas 4

ANSWER: D

Bahan pakan yang berasal dari kacang-kacangan memiliki kandungan protein yang tinggi, contohnya

- A) Jagung kuning

- B) Bungkil kedelai
- C) Cassava
- D) Premiks

ANSWER: B

Bahan pakan utama yang berfungsi sebagai sumber energi pada ransum unggas adalah

- A) Jagung kuning
- B) Bungkil kedelai
- C) Cassava
- D) Premiks

ANSWER: A

Bahan pakan yang tersusun dari bagian daging dan tulang asal hewani disebut

- A) Bungkil
- B) Tepung bulu
- C) Meat Bone Meal (MBM)
- D) Premiks

ANSWER: C

Bahan yang dapat digunakan untuk menurunkan kadar gossypol pada bahan pakan ternak

- A) Lignin
- B) Ferro-sulphate (FeSO_4)
- C) Keratin
- D) Coumarin

ANSWER: B

Bahan yang ditambahkan pada pakan dalam jumlah kecil dengan tujuan tertentu disebut

- A) Feed additive
- B) Premiks
- C) Serat
- D) Protein

ANSWER: A

Susunlah ransum ayam buras betina produksi sebanyak 100 kg dengan target kandungan protein kasar (PK) 14%.

Komposisi awal ransum adalah sebagai berikut

Jagung 20% (PK = 8,7%)

Tepung ikan 6% (PK = 55%)

Tepung daun turi 5% (PK = 21,5%)

Mineral 2%, Premix 0,5%, Minyak 1%, Bentonit 2,5%, Grit 2% (semua tidak menyumbang protein)

Sehingga total komposisi tetap = 39 kg

Dengan perhitungan awal, kontribusi protein dari komposisi tetap baru mencapai 6,11%

PK Sisa ransum sebanyak 61 kg akan diisi oleh dedak padi (PK = 12%) dan bungkil kedelai (PK = 42%),

Berapakah persentase kekurangan protein yang harus dipenuhi, serta berapa kg dedak padi dan bungkil kedelai yang diperlukan?

- A) Kekurangan protein 10,5% → Dedak padi 55 kg + Bungkil kedelai 6 kg
- B) Kekurangan protein 8,2% → Dedak padi 57 kg + Bungkil kedelai 4 kg
- C) Kekurangan protein 12,93% → Dedak padi 59 kg + Bungkil kedelai 2 kg
- D) Kekurangan protein 6,5% → Dedak padi 52 kg + Bungkil kedelai 9 kg

ANSWER: C

Berapa persen kebutuhan protein kasar pada anak anjing yang sedang dalam masa pertumbuhan?

- A) 18%
- B) 25%
- C) 28%
- D) 35%

ANSWER: C

Berikut pernyataan benar untuk ampas kecap

- A) Kandungan serat kasar rendah
- B) Kandungan antitrypsin lebih tinggi daripada kedelai mentah
- C) Sumber karbohidrat
- D) Kandungan antitrypsin lebih rendah daripada kedelai mentah

ANSWER: D

Berikut pernyataan benar untuk pollard sebagai bahan pakan ternak,

- A) Hasil samping penggilingan gandum
- B) Sumber karbohidrat
- C) Lebih tinggi kandungan P daripada Ca
- D) Semua benar

ANSWER: D

Berikut tentang bahan pakan asal hewan:

- A) Banyak kandungan protein murni
- B) Banyak kandungan asam amino esensial
- C) Kecernaannya tinggi
- D) Semuanya benar

ANSWER: D

Besarnya bagian pakan yang dapat diubah menjadi produk (daging atau telur) yang dinyatakan dalam

- A) Efisiensi Pakan
- B) FCR
- C) Bahan Kering
- D) NDF

ANSWER: A

Butiran dikatakan sebagai sumber protein apabila mengandung protein kasar sebesar

- A) 12%
- B) 15%
- C) >18%
- D) 10%

ANSWER: C

Dari bahan-bahan berikut, manakah yang memiliki kandungan protein kasar tertinggi?

- A) Jagung
- B) Dedak padi
- C) Tepung ikan
- D) Bungkil kedelai

ANSWER: C

Fungsi dan peranan pemberian vitamin A terhadap ternak unggas

- A) Pertumbuhan
- B) Penglihatan
- C) Fungsi membran mukosa
- D) Semua benar

ANSWER: D

Fungsi paling esensial dari asam linoleate (omega 6) pada unggas antara lain: dapat meningkatkan 1 Pertumbuhan anak ayam besar 2 Produksi telur maksimal 3 Ukuran telur 4 Warna kuning telur

- A) dapat meningkatkan Pertumbuhan anak ayam
- B) dapat meningkatkan Produksi telur
- C) dapat meningkatkan Ukuran telur
- D) Semuanya benar

ANSWER: D

Fungsi utama mineral kalsium (Ca) dan fosfor (P) pada unggas adalah untuk

- A) Mengoptimalkan pertumbuhan bulu dan meningkatkan metabolisme
- B) Membantu pembentukan tulang dan gigi, serta meningkatkan kekuatan kerabang telur
- C) Meningkatkan daya tahan tubuh dan nafsu makan
- D) Menambah energi dan memperbaiki sistem pencernaan

ANSWER: B

Hal – hal di bawah ini berhubungan dengan unggas, kecuali

- A) Proses pencernaannya cepat \pm 4 jam
- B) Mineral yang tidak dicerna dilarutkan di Ventriculus
- C) Pelet disukai
- D) Mempunyai enzim laktase

ANSWER: D

Hijauan pakan yang sudah dikeringkan disebut

- A) Silase
- B) Bungkil

- C) Hay
- D) Pelet

ANSWER: C

Indikasi kekurangan mineral Zinc pada unggas terlihat dari

- A) Pertumbuhan terhambat dan masalah kulit dan bulu
- B) Kelemahan otot dan gangguan sistem saraf
- C) Penurunan daya tahan tubuh dan anemia
- D) Kelainan tulang dan kuku

ANSWER: A

Kadar HCN pada hijauan yang aman bagi ternak

- A) <100 ppm
- B) <500 ppm
- C) <300 ppm
- D) <200 ppm

ANSWER: B

Kekurangan vitamin D pada unggas dapat menyebabkan

- A) Gangguan sistem pencernaan dan penglihatan
- B) Kelemahan otot dan anemia
- C) Kelainan pada pertumbuhan tulang dan kelemahan otot
- D) Penurunan produksi telur dan kerontokan bulu

ANSWER: C

Metode apa yang dapat digunakan untuk menyusun ransum dengan dua bahan pakan yang memiliki kandungan protein yang berbeda, seperti jagung dan tepung ikan?

- A) Trial and Error
- B) Pearson's Square
- C) Linear Programming
- D) Simultaneous Equation

ANSWER: B

Mineral apa yang paling berperan dalam pembentukan tulang pada unggas?

- A) Kalium
- B) Fosfor
- C) Natrium
- D) Magnesium

ANSWER: B

Pencernaan mekanis pada unggas terjadi

- A) Oesophagus
- B) Ventriculus
- C) Proventriculus
- D) Duodenum

ANSWER: B

Pengaruh defisiensi asam amino dalam ternak adalah sebagai berikut

- A) Pertumbuhan lambat
- B) produksi telur menurun
- C) pertumbuhan bulu terhambat
- D) Semua benar

ANSWER: D

Enzim yang dihasilkan oleh pankreas unggas yang berfungsi memecah protein adalah ...

- A) Amilase
- B) Lipase
- C) Tripsin
- D) Maltase

ANSWER: C

Penyimpanan pakan sementara pada unggas terjadi pada organ :

- A) Duodenum
- B) Jejunum
- C) Ileum
- D) Crop

ANSWER: D

Perbandingan antara jumlah pakan yang dikonsumsi dan kenaikan berat badan pada periode waktu dan satuan berat yang sama (untuk ayam broiler) disebut

- A) Ransum
- B) Feed additive
- C) FCR
- D) DMI

ANSWER: C

Selain sebagai sumber energi, apa fungsi penting lain dari lemak dalam pakan anjing dan kucing?

- A) Menyediakan serat kasar
- B) Meningkatkan palatabilitas dan melarutkan vitamin larut lemak
- C) Mengurangi asupan air
- D) Memperkuat tulang

ANSWER: B

Sisa bahan pakan (bijian) yang telah diekstraksi minyaknya disebut

- A) Tepung bulu
- B) Bungkil
- C) MBM
- D) Premiks

ANSWER: B

Susunlah ransum ayam broiler fase finisher 100 kg dengan kandungan protein kasar sekitar 20%. Bahan yang tersedia antara lain Jagung dengan protein kasar 8.7%, Dedak

padi protein kasar 12%, dan tepung ikan dengan protein kasar 55%. Berapa proporsi bahan pakan (kg) yang paling mendekati target 20% PK?

- A) 45 kg jagung, 35 kg dedak padi, 20 kg tepung ikan
- B) 50 kg jagung, 20 kg dedak padi, 30 kg tepung ikan
- C) 49 kg jagung, 29 kg dedak padi, 22 kg tepung ikan
- D) 47 kg jagung, 28 kg dedak padi, 25 kg tepung ikan

ANSWER: C

Tepung bulu dapat digunakan sebagai alternatif bahan pakan sumber protein namun nilai kecernaannya rendah karena adanya zat

- A) Avidin
- B) Keratin
- C) Coumarin
- D) Mimosin

ANSWER: B

Untuk meningkatkan warna kuning telur perlu ditambahkan bahan pakan asal tumbuhan ini

- A) Jagung kuning
- B) Dedak padi
- C) Bungkil kedelai
- D) Tepung Singkong

ANSWER: A

Defisiensi vitamin D pada unggas dapat menyebabkan

- A) Rakhitis
- B) Anemia
- C) Perosis
- D) Tetani

ANSWER: A

Vitamin apa yang paling penting untuk menjaga fungsi reproduksi dan fertilitas pada unggas?

- A) Vitamin A
- B) Vitamin B
- C) Vitamin C
- D) Vitamin E

ANSWER: D

Yang termasuk asam amino kritis untuk unggas di bawah ini, kecuali

- A) Alanin
- B) Lisin
- C) Methionin
- D) Tryptophan

ANSWER: A

Yang termasuk Zat Gizi adalah semua dibawah ini, kecuali

- A) Karbohidrat
- B) Protein
- C) Mimosin
- D) Lemak

ANSWER: C

Zat yang dapat menghambat laju degradasi di dalam rumen

- A) Keratin
- B) Theobromin
- C) Lignin
- D) Mimosin

ANSWER: C